

Adénocarcinome de l'Ethmoïde A propos d'un cas

J.C. Normand

M. B. (1942)

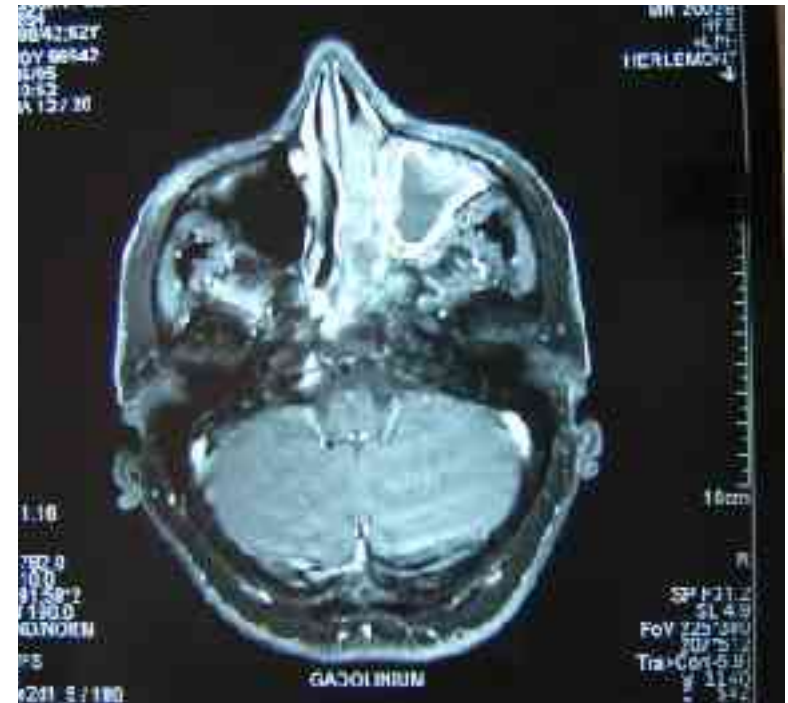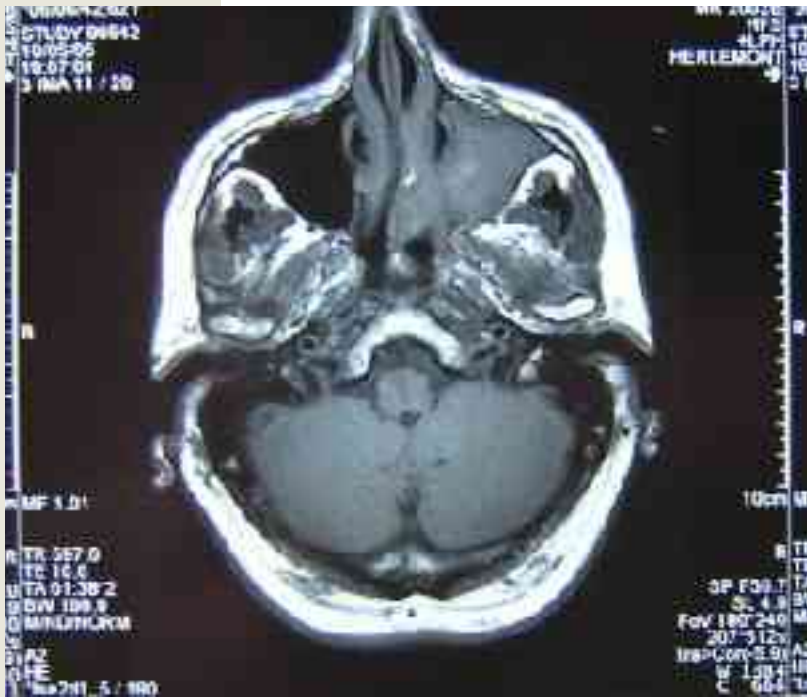☀ ATCD


- prise intermittente aspirine

☀ Histoire actuelle

- 1^{er} épistaxis (décembre 2004)
- récurrences ⇒ consultation O.R.L.
- nasofibroscopie "douteuse" fosse nasale gauche
- bilan complémentaire
 - TDM sinus, I.R.M. cavum...

Examen TDM (2)



- 
- ☀ Diagnostic : T de l'ethmoïde, sans envahissement (lame criblée, orbite...)
 - ☀ Chirurgie : juin 2005
 - exérèse de la lésion
 - ☀ Anapath : adénocarcinome moyennement différencié
 - ☀ Radiothérapie complémentaire

Historique professionnel

- ☀ 1956 - 1960 : apprentissage et CAP menuisier ébéniste
- ☀ 1960 - 1961 : fabrication ameublement métallique
- ☀ 1962 - 1963 : service militaire (armurier)
- ☀ 1963 - 1973 : Raffinerie du Midi – plusieurs dépôts
- ☀ 1973 - 1999 : port Édouard Herriot (hydrocarbures)
intérimaire pompiste (1973-1974), puis technicien /
opérateur polyvalent d'exploitation
- ☀ 1999 : licenciement, puis retraite (2002)

Consultation PP (06/05)

☀ Reprise interrogatoire professionnel

- 1956 - 1960 : apprentissage et CAP menuisier ébéniste
- 1960 - 1961 : fabrication ameublement métallique
- 1962 - 1963 : service militaire (armurier)
- 1963 - 1973 : Raffinerie du Midi – plusieurs dépôts
- 1973 - 1999 : port Édouard Herriot (hydrocarbures)
intérimaire pompiste (1973-1974), puis technicien / opérateur polyvalent d'exploitation
- 1999 : licenciement, puis retraite (2002)

Consultation PP (06/05)

- ✦ Réalisation CMI = 47B
 - CRRMP (3^{ème} alinéa)
- ✦ Tableau 47 RG (Affections professionnelles provoquées par les poussières de bois)
 - création : 14. 2.67 (J.O. 18.2)
 - cancer primitif des fosses nasales, de l'ethmoïde et des autres sinus de la face (J.O. 14. 5. 81)

M.P. 47 (R.G.) réglées

